

Técnica de York-Mason: Abordaje transrectal-transesfintérico posterior en el tratamiento quirúrgico de la fístula rectourinaria iatrogénica

York-Mason technique: Transrectal- transsphincteric posterior approach in the surgical treatment of iatrogenic rectourinary fistula

José Luis Maestro-de Castro¹, Vicente Simó-Fernández¹, David Pacheco-Sánchez¹

Varón de 73 años, con antecedente de prostatectomía radical, que presenta abdominalgia y fecaluria. Se completa el estudio con tomografía computarizada con contraste administrado a través de sonda vesical, evidenciándose paso retrógrado de contraste a recto y sigma a través de una fístula vesicorrectal (Figura 1).

Dados los hallazgos descritos, se decide manejo quirúrgico con abordaje transrectal-transesfintérico posterior utilizando la técnica de York-Mason (Figura 2). Durante la cirugía se identifica una fístula uretro-cisto-rectal iatrogénica. Se realiza cierre del orificio rectal por planos y un refuerzo muco-mucoso con sutura barbada. Posteriormente, se efectúa el cierre por planos musculares (esfínter anal interno,

esfínter anal externo y músculo puborrectal), y se realiza una colostomía de protección en asa.

Las fístulas rectourinarias iatrogénicas son una complicación grave y representan un desafío terapéutico debido a la complejidad de las diversas técnicas quirúrgicas disponible y a su elevada tasa de recurrencia¹. Esta complicación es infrecuente tras una prostatectomía radical, con una incidencia menor al 2% de los casos².

El abordaje transesfintérico posterior mediante la técnica de York-Mason se utiliza con frecuencia por su menor complejidad, buena accesibilidad, baja morbilidad y resultados satisfactorios, con tasas de curación superiores al 75%, considerándose un procedimiento seguro y eficaz^{3,4}.

¹Hospital Universitario Río Hortega, Valladolid, España.

Recibido el 2026-02-12 y aceptado para publicación el 2026-02-21

Correspondencia a:

Dr. José Luis Maestro-de Castro
jmaestro9191@gmail.com

E-ISSN 2452-4549

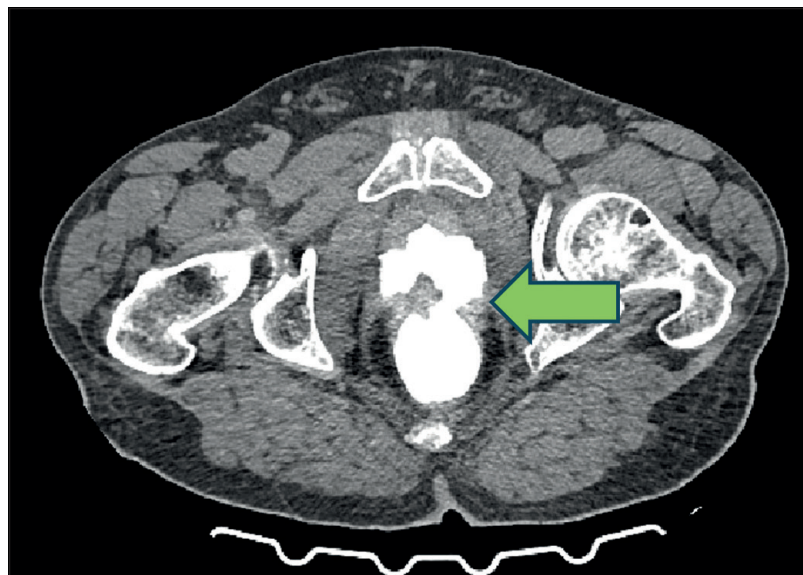


Figura 1. TC en que se evidencia paso retrógrado de contraste a recto y sigma a través de una fístula vesicorrectal.

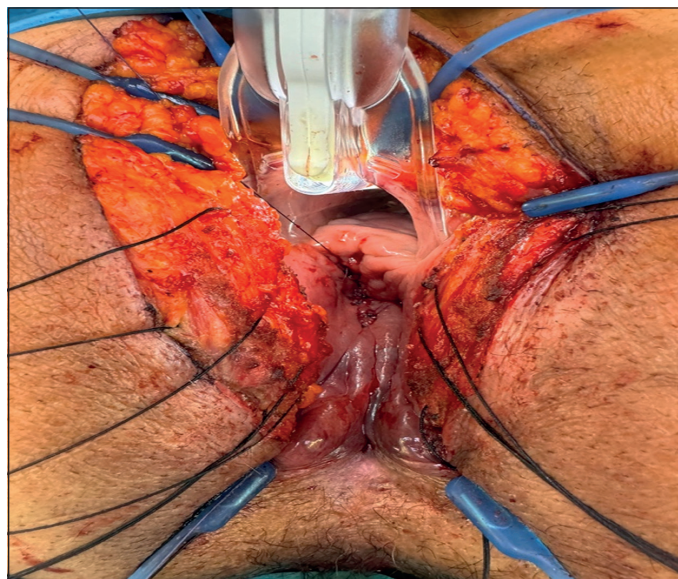


Figura 2. Abordaje transrectal-transesfintérico posterior utilizando la técnica de York-Mason.

Responsabilidades éticas

Protección de personas y animales. Los autores declaran que en este manuscrito no se han realizado experimentos en seres humanos ni animales.

Confidencialidad de los datos. Los autores declaran que en este artículo no aparecen datos de pacientes.

Financiación: Ninguna.

Conflictos de interés: Ninguno.

Declaración de Autoría

José Luis Maestro de Castro: conceptualización, metodología, redacción, revisión y edición.

Vicente Simó Fernández: supervisión, revisión y edición.

David Pacheco Sánchez: supervisión, revisión y edición.

Bibliografía

1. Bargão Santos P, Ferrito F, Pires R. Surgical Treatment of Iatrogenic Rectourinary Fistula-York-Mason Technique-a Case Report. ISRN Urology. 2011 Jun 15; 2011:1-5. doi: 10.5402/2011/292517.
2. Pera M, Alonso S, Parés D, Antonio Lorente J, Bielsa O, Pascual M, et al. Tratamiento de la fistula rectouretral tras prostatectomía radical mediante la exposición transesfinteriana posterior de York Mason. Cirugía Española 2008 Dec;84(6):323-7. doi: 10.1016/s0009-739x(08)75043-7.
3. Renschler TD, Middleton RG. 30 Years of Experience with York-mason Repair of Recto-Urinary Fistulas. Journal of Urology 2003 Oct;170 (4 Part 1):1222-5. doi: 10.1097/01.ju.0000082013.58783.17
4. Kasraeian A, Rozet F, Cathelineau X, Barret E, Galiano M, Vallancien G. Modified York-Mason Technique for Repair of Iatrogenic Rectourinary Fistula: The Montsouris Experience. Journal of Urology 2009 Mar;181(3):1178-83. doi: 10.1016/j.juro.2008.10.160.